MedikCase

Система самостоятельной подготовки к аккредитации

ТОЛЬКО ДЛЯ ЛИЧНОГО ИСПОЛЬЗОВАНИЯ

Кардиология

Высшее образование | DOCX · PDF | Задач: 1 | Вопросов: 12

Сформировано: 21.11.2026, 08:41 МСК

ВАЖНАЯ ИНФОРМАЦИЯ ПЕРЕД НАЧАЛОМ

1

Материалы предназначены для одного покупателя

Используйте файлы только для личной подготовки. Не передавайте их третьим лицам, не публикуйте, не размещайте в открытом доступе и не перепродавайте полностью или частично.

2

Источник материалов - ФМЗА

Вопросы и ситуационные задачи получены только из опубликованных материалов Методического центра аккредитации специалистов.

Официальный сайт fmza.ru ›

3

Ответы можно проверить самостоятельно

Используйте комплект при прохождении репетиционного экзамена и убедитесь, что выбранные ответы совпадают с результатом официальной системы.

Открыть репетиционный экзамен ›

4

Состав материалов может обновляться

ФМЗА может изменять формулировки, порядок и состав заданий. Перед подготовкой используйте актуальную версию комплекта и сверяйтесь с официальным источником.

Важно: MedikCase систематизирует материалы ФМЗА для самостоятельной подготовки, не изменяя смысл вопросов и ответов. Актуальность комплекта можно проверить в официальном репетиционном экзамене.

Сайт, обновления и поддержка

- **medikcase.ru**
- Telegram: @medikcase
- **support@medikcase.ru**

Сайт

Telegram

Ситуационная задача 0001

12 вопросов · Кардиология · Высшее образование

1. УСЛОВИЕ СИТУАЦИОННОЙ ЗАДАЧИ

1.1. Ситуация

Женщина, 55 лет, обратилась к врачу кардиологу.

1.2. Жалобы

На

- давящие боли за грудиной, одышку, возникающие без четкой связи с физическими нагрузками, проходящие самостоятельно или после приема нитратов (пользуется редко из-за сильной головной боли);
- дестабилизацию цифр артериального давления (снижение до 80/60 мм рт.ст., подъемы до 160/90 мм рт.ст.);
- синкопальные состояния;
- перебои в работе сердца.

1.3. Анамнез заболевания

Около 20 лет беспокоят обмороки (1-2 раза в год), возникающие, в основном, при стрессовых ситуациях.
Ухудшение состояния в течение 5 месяцев, когда стала впервые отмечать приступы загрудинных болей, одышку, синкопальные состояния (в течение последних 2-х месяцев 3 эпизода с потерей сознания), дестабилизацию цифр АД (подъемы до 200/110 мм рт.ст., снижение до 80/60 мм рт.ст., ранее АД было в пределах 110-130/80 мм рт.ст.). Принимала симптоматическую терапию по требованию.

1.4. Анамнез жизни

- Хронические заболевания отрицает;
- не курит, алкоголем не злоупотребляет;
- профессиональных вредностей не имела;
- аллергических реакций не было;
- отец умер в 53 года, перенес ИМ, мать страдает ГБ.

1.5. Объективный статус

Состояние удовлетворительное. Рост 165 см, масса тела 93 кг, ИМТ 34.2 кг/м^2. Кожные покровы обычной окраски и влажности. Периферических отеков нет. Дыхание везикулярное, ЧДД 14 в 1 мин. Тоны сердца ритмичные, ЧСС 72 в 1 мин, АД 100/70 мм рт. ст., систолический шум вдоль левого края грудины. Живот мягкий, безболезненный. Печень по краю реберной дуги.

1. План обследования

Вопрос 1

К необходимым в данной ситуации инструментальным методам исследования относятся

1. рентгенография ОГК
2. суточное мониторирование АД
3. **эхокардиоргафия**
4. **суточное мониторирование электрокардиограммы**
5. **регистрация электрокардиограммы в 12 отведениях**
6. УЗДС экстракраниального отдела БЦА

Правильные ответы:
3 - эхокардиоргафия
4 - суточное мониторирование электрокардиограммы
5 - регистрация электрокардиограммы в 12 отведениях

ОБОСНОВАНИЕ

ЭХОКГ-исследование пациентам необходимо выполнять в соответствии с отечественными и зарубежными рекомендациями по эхокардиографии AHA, ASE (American Society of Echocardiography) и EACI (European Association of Cardiovascular Imaging).

Клинические рекомендации Минздрава России. Гипертрофическая кардиомиопатия, 2025 г. (1)

ХМ сердечного ритма рекомендуется всем пациентам с ГКМП, в том числе асимптомным, с целью выявления нарушений ритма сердца (ФП и ЖТ) и проводимости для стратификации риска ВСС и отбора кандидатов для имплантации ИКД***.

Клинические рекомендации Минздрава России. Гипертрофическая кардиомиопатия, 2025 г. (1)

Регистрация электрокардиограммы рекомендуется всем пациентам при первичном обследовании с подозрением на ГКМП, после постановки диагноза в процессе подбора фармакотерапии, после хирургических и эндоваскулярных вмешательств и при динамическом наблюдении каждые 12-24 месяцев.

Клинические рекомендации Минздрава России. Гипертрофическая кардиомиопатия, 2025 г. (1)

3. Результаты инструментальных методов обследования

3.1. Регистрация электрокардиограммы в 12 отведениях

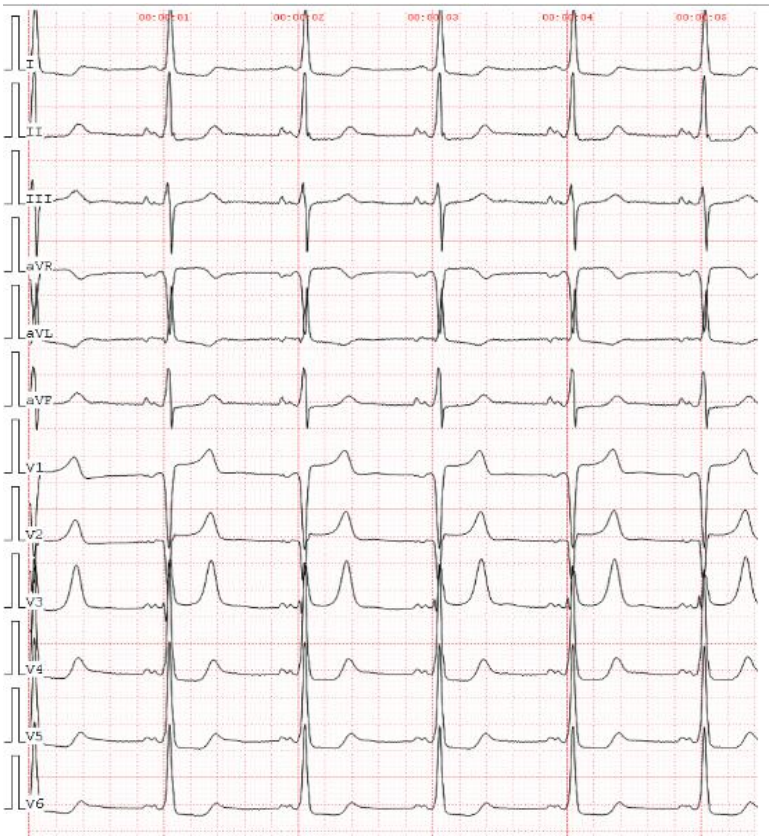

Регистрация электрокардиограммы в 12 отведениях

3.2. Суточное мониторирование электрокардиограммы

Основной ритм синусовый. +
Средняя ЧСС-65 уд./мин. +
Макс. ЧСС-104 уд./мин +
Миним. ЧСС-49 уд./мин. +
Нормальных комплексов QRS-87229, аберрантных-0. +
ДИНАМИКА ST-СЕГМЕНТА. +
Уровень сегмента ST определяли на растоянии 80 мс. от точки j. Эпизодовдепрессии сегмента ST более (-1.0) мм. не обнаружено. Эпизодов элевациисегмента ST более (1.0) мм. не обнаружено. +
ЖЕЛУДОЧКОВАЯ ЭКТОПИЧЕСКАЯ АКТИВНОСТЬ. +
- зарегистрирована в количестве 28 ЖЭС или, в среднем, 1.2 ЖЭС/час, чтосоставило 0.03% от общего числа комплексов QRS. +
Желудочковая эктопическая активность многофокусная (2 типов, в основном 1й тип). +
Одиночных ЖЭС -28 +
Бигеминия (число ЖЭС) - 0 +
Парных ЖЭС (куплеты) - 0 +
Пробежек ЖТ (3 и более ЖЭС) - 0 +
НАДЖЕЛУДОЧКОВАЯ ЭКТОПИЧЕСКАЯ АКТИВНОСТЬ. +
- представлена общим числом комплексов QRS 51 или, в среднем, 2.3 НЖЭС/час, что составило 0.05% от общего числа комплексов QRS. Из них нормальныхкомплексов QRS 51, аберрантных 0. +
Одиночных НЖЭС - 37 +
Парных НЖЭС (куплеты) - 4 +
Пробежек НЖТ (3 и более НЖЭС) - 2 +
Всего 6 НЖЭС вошло в состав пробежек НЖТ. Наибольшая по продолжительности НЖТ состояла из 3 комплексов в 21 ч. 08 м. (1-е сутки). Максимальная ЧСС во время НЖТ составила 125 уд/мин в 08 ч. 52 м. (2-е сутки). +
ПАУЗЫ (RR>2500 мс или увеличение RR на 50%). +
- не зарегистрированы.

3.3. Эхокардиоргафия

Аорта: уплотнена , не расширена АО корень = 3,2 см (N=2.0-3.7 см); восходящий отдел = 3,3 см (N=2.1-3.7 см); дуга = 2,8 см (N=2.2-3.6 см);

Левое предсердие: увеличено +
ЛП = 4,5 см (N=2.7-3.8см - жен, N=3.0-4.0см - муж); +
объем ЛП = 130 мл (N до 52 мл -жен, до 58 мл - муж);

Полость левого желудочка: не расширена

КДР = 5,3 см(N=3.8-5.3см - жен, N=4.2-5.8см - муж); +
КСР = 3,5 см(N=2.2-3.5см - жен, N=2.5-4.0см - муж);

Сократительная функция миокарда левого желудочка: удовлетворительная +
Зон нарушения локальной сократимости не выявлено. ФВ - 60 % (по Симпсону) (N 54-74% - жен, 52-72% - муж); +
ФУ > 34 % (N 27-45% - жен, 25-43% - муж);

Нарушение локальной сократимости: нет

Межжелудочковая перегородка: значительно утолщена; в базальном сегменте = 1,5-1,6 , в среднем сегменте = 1,2-1,3 +

ТМЖП = 1,3 см (N=0.6-0.9см - жен, N=0.6-1.0см - муж);

Задняя стенка левого желудочка: утолщена +
ТЗСЛЖ = 1,2-1,3 см (N=0.6-0.9см - жен, N=0.6-1.0см - муж) , +
ММЛЖ(по ASE) = 271.6 г [N до 162г(ж), до 224г(м)].

Аортальный клапан: створки не уплотнены

Амплитуда раскрытия: нормальная

Митральный клапан: створки не уплотнены противофаза: есть кальцинаты на кольце удлинены хорды МК, отмечается передне систолическое движение ПСМК

Трикуспидальный клапан: створки не уплотнены противофаза: есть

Правое предсердие: не расширено S ПП = 12 см^2 (N < 18см^2)

Правый желудочек: не расширен ПЗР = <2,9 см (N до 2,9 см);

Нижняя полая вена: не расширена 2,2 коллабирует>50%

Признаки легочной гипертензии: Количественное измерение СДЛА затруднено из-за слабовыраженной струи ТР и недостаточной визуализации.

Признаки обструкции ВТЛЖ: есть maxГДсВТЛЖ = 94 мм рт.ст.(N до 30 мм рт.ст.)
Скорость ВТЛЖ = 4,8 м/с

Допплерэхокардиография: патологические потоки в полостях сердца: выявлены

Признаки недостаточности клапанов: +
митрального 2-3 ст.PISA r 0,62 см +
трикуспидального 1 ст. +
легочного 1 ст.

Признаки стеноза клапана: нет

Трансмитральный поток: замедленная релаксация

Диастолическая функция миокарда ЛЖ: нарушена

3.5. Суточное мониторирование АД

Дневные часы 05.30.00-22.30.00 (27 успешных измерений)			*Ночные часы 22.30.00-05.30.00 (8 успешных измерений)*		
Ср САД	128 мм рт.ст.	норма (САД <135)	Ср САД	101 мм рт.ст.	норма (САД <120)
ВарСАД	7 мм рт.ст.	норма (<15)	ВарСАД	8 мм рт.ст.	норма (<15)
МаксСАД	139 мм рт.ст.	в 08.09 при ЧСС 54 уд/мин	МаксСАД	113 мм рт.ст.	в 03.37 при ЧСС 63 уд/мин
МинСАД	112 мм рт.ст.	в 21.45 при ЧСС 64 уд/мин	МинСАД	91 мм рт.ст.	в 22.58 при ЧСС 63 уд/мин
Ср ДАД	93 мм рт.ст.	повышено (90<ДАД)	Ср ДАД	72 мм рт.ст.	возможно повышено (70<ДАД <75)
ВарДАД	5 мм рт.ст.	норма (<14)	ВарДАД	5 мм рт.ст.	норма (<12)
МаксДАД	103 мм рт.ст.	в 09.09 при ЧСС 57 уд/мин	МаксДАД	80 мм рт.ст.	в 04.09 при ЧСС 63 уд/мин
МинДАД	81 мм рт.ст.	в 22.28 при ЧСС 60 уд/мин	МинДАД	60 мм рт.ст.	в 22.58 при ЧСС 63 уд/мин
Ср ПАД	35 мм рт.ст.		Ср ПАД	29 мм рт.ст.	
Ср ЧСС	61 уд/мин		Ср ЧСС	61 уд/мин	
МаксЧСС	74 уд/мин	в 17.04 при АД 132 / 94 мм рт.ст.	МаксЧСС	74 уд/мин	в 00.37 при АД 102 / 71 мм рт.ст.
МинЧСС	54 уд/мин	в 08.09 при АД 139 / 101 мм рт.ст.	МинЧСС	53 уд/мин	в 05.09 при АД 107 / 76 мм рт.ст.
ВарЧСС	5 уд/мин		ВарЧСС	5 уд/мин	
	Индексы гипертензии (порог 140 / 90)			Индексы гипертензии (порог 120 / 80)	
ИВСАД	0.0 %	норма (<15%)	ИВСАД	0.0 %	норма (<15%)
ИВДАД	81.1 %	повышен (>30%)	ИВДАД	1.7 %	норма (<15%)
	Индексы гипотензии (порог 90 / 50)			Индексы гипотензии (порог 80 / 40)	
ИВСАД	0.0 %		ИВСАД	0.0 %	
ИВДАД	0.0 %		ИВДАД	0.0 %	

ПАД(24) = 35 мм рт.ст. - норма (<53)
СНССАД = 21.0 % - повышенная степень ночного снижения АД(20%<СНС)
СНСДАД = 22.8 % - повышенная степень ночного снижения АД(20%<СНС)
СНСЧСС = 0.7 %

Суточное мониторирование АД

3.6. УЗДС экстракраниального отдела БЦА

При исследовании брахиоцефального ствола, обеих общих, внутренних, наружных сонных артерий, обеих позвоночных и подключичных артерий выявлено:

1. Визуализация брахиоцефального ствола и устья правой подключичной артерии затруднена. Кровоток над правой подключичной артерией в первом сегменте магистрального типа, без признаков значимого стенозирования.

2. Стеноз 20-25% в бифуркации правой ОСА за счет гетерогенной АСБ с кальцинозом, расположенной по переднелатеральной стенке.

3. Стеноз до 20% в бифуркации левой ОСА за счет гетерогенной АСБ с кальцинозом, расположенной по переднелатеральной стенке.

4. С - образные изгибы обеих ВСА в проксимальных третях.

5. S - образные изгибы обеих позвоночных артерий в проксимальных третях.

6. Непрямолинейный ход обеих позвоночных артерий в канале поперечных отростков шейных позвонков.

Вопрос 2

Для уточнения этиологии данного заболевания необходимо провести

1. эндомиокардиальную биопсию
2. позитронно-эмиссионную сцинтиграфию
3. фонокардиографию
4. **магнитно-резонансную томографию сердца**
5. нагрузочные тесты (тредмил тест)
6. **коронарографию**

Правильные ответы:
4 - магнитно-резонансную томографию сердца
6 - коронарографию

ОБОСНОВАНИЕ

МРТ сердца с контрастированием (при отсутствии противопоказаний) рекомендуется выполнить как минимум один раз после постановки диагноза ГКМП для уточнения данных ЭХОКГ (анатомии сердца, функции желудочков), а также выявления и оценки распространенности фиброза миокарда и исключения фенокопий ГКМП и других заболеваний.

Клинические рекомендации Минздрава России. Гипертрофическая кардиомиопатия, 2025 г. (1)

Всем пациентам с ГКМП старше 40 лет рекомендуется выполнение КАГ или КТ-коронарографию до редукции МЖП, независимо от наличия типичного стенокардитического болевого синдрома с целью диагностики обструктивного поражения эпикардиальных коронарных артерий.

Клинические рекомендации Минздрава России. Гипертрофическая кардиомиопатия, 2025 г. (1)

5. Результаты

5.1. Магнитно-резонансная томография сердца

Определяется расширение левого предсердия (ЛП - 53 мм).

Отмечается асимметричная гипертрофия миокарда левого желудочка: толщина МЖП в базальном и, частично, в среднем сегментах 16-17 мм, толщина нижне-перегородочной области в базальном и среднем сегментах 14-15 мм.

Толщина миокарда нижней стенки в базальном и среднем сегментах ЛЖ - 8-9 мм, в апикальном - 6 мм. Толщина миокарда передней и боковой стенок в базальном и среднем сегментах ЛЖ - 7-8мм, в апикальном - 5-6 мм.

При кино-МРТ отмечается переднесистолическое движение передней створки митрального клапана, что наряду с гипертрофией миокарда базального сегмента МЖП приводит к обструкции выносящего тракта ЛЖ. В систолу в ВТЛЖ отмечается низкоинтенсивный турбулентный поток.

Миокард левого желудочка равномерно утолщается в систолу. Нарушений сегментарной сократимости миокарда ЛЖ не выявлено.

Визуализируется поток митральной регургитации - 2 ст.

Грудная аорта имеет ровные контуры, отмечается однородный сигнал от кровотока в ее просвете.

Легочная артерия и ее ветви расширены.

Определяется липоматоз МПП.

В полости перикарда визуализируется небольшое количество жидкости, максимальной толщиной 7 мм вдоль левых отделов сердца.

Заключение: Асимметричная гипертрофия миокарда левого желудочка с признаками обструкции выносящего тракта левого желудочка. Расширение левого предсердия.

5.2. Коронарография

Тип кровоснабжения: левый

Ствол ЛКА: не изменен.

Передняя нисходящая артерия (ПНА): с неровными контурами.

ДА: (все ветви) с неровными контурами.

Огибающая артерия (ОА): с неровными контурами.

АТК: (все ветви) с неровными контурами.

Правая коронарная артерия (ПКА): диаметр около 2 мм, в устье стенозирована на 50%, далее с неровными контурами.

5.3. Эндомиокардиальная биопсия

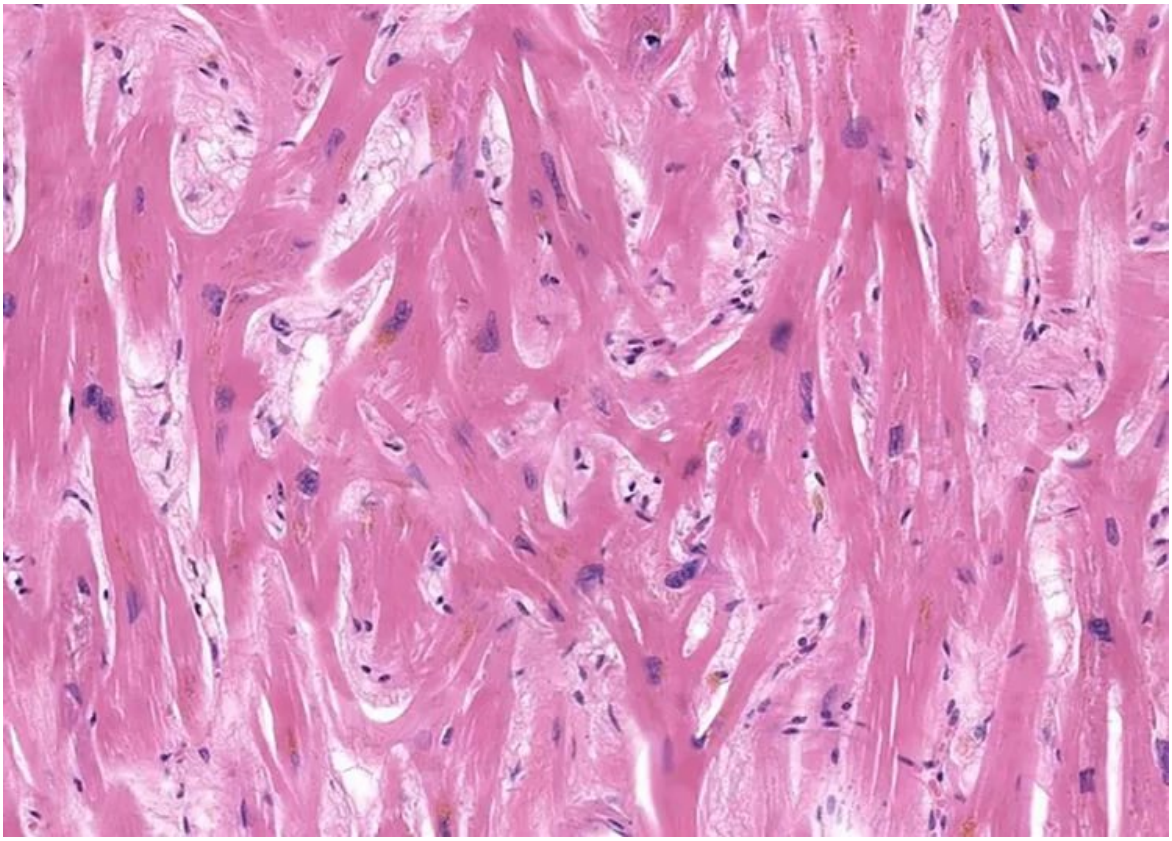

Эндомиокардиальная биопсия

Вопрос 3

Повышенное содержание _____ ассоциировано с острыми сердечно-сосудистыми событиями, сердечной недостаточностью и смертью

1. общего холестерина, ЛНП, ЛВП, ТГ
2. СОЭ, лейкоцитов
3. креатинина
4. **Nt-proBNP, тропонина Т**

Правильный ответ:
4 - Nt-proBNP, тропонина Т

ОБОСНОВАНИЕ

Высокий уровень N-концевого мозгового натрийуретического пропептида (NT-proBNP) и высокочувствительного сердечного тропонина Т (hs-cTnT) ассоциированы с сердечной недостаточностью и другими сердечно-сосудистыми событиями.

Клинические рекомендации Минздрава России. Гипертрофическая кардиомиопатия, 2025 г. (1)

2. Диагноз

Вопрос 4

Наиболее вероятным диагнозом является

1. **Гипертрофическая кардиомиопатия с обструкцией выносящего тракта ЛЖ**
2. Стеноз устья аорты
3. Эссенциальная артериальная гипертензия
4. Ишемическая болезнь сердца

Правильный ответ:
1 - Гипертрофическая кардиомиопатия с обструкцией выносящего тракта ЛЖ

ОБОСНОВАНИЕ

Гипертрофическая кардиомиопатия (ГКМП) – это преимущественно генетически обусловленное заболевание (семейные и несемейные формы), характеризующееся гипертрофией миокарда левого (1,5 см и более у взрослых) и/или реже правого желудочка, чаще асимметричного характера за счет утолщения межжелудочковой перегородки, фиброзом и феноменом «disarray», которая не может объясняться исключительно повышением нагрузки давлением и возникающее при отсутствии других потенциально причинных системных, синдромных или метаболических заболеваний.

Клинические рекомендации Минздрава России. Гипертрофическая кардиомиопатия, 2025 г. (1)

Обструктивная ГКМП: ГД в ВТЛЖ > 30 (50) мм рт.ст. в покое и при нагрузке. В том числе латентная обструкция, при которой ГД в ВТЛЖ < 30 в покое и > 30 (50) мм рт.ст. при нагрузке (подробнее критерии обструкции ВТЛЖ см. в разделе «Диагностика»). (2)

8. Диагноз

8.1. Гипертрофическая кардиомиопатия с обструкцией выносящего тракта ЛЖ

8.4. Эссенциальная артериальная гипертензия

3. Лечение

Вопрос 5

_____ метод лечения гипертрофической кардиомиопатии с обструкцией выносящего тракта левого желудочка является основным в лечении данной патологии

1. Физиотерапевтический
2. Бальнеологический
3. Медикаментозный
4. **Хирургический**

Правильный ответ:
4 - Хирургический

ОБОСНОВАНИЕ

При обструктивной ГКМП хирургический метод лечения является «золотым стандартом».

Клинические рекомендации Минздрава России. Гипертрофическая кардиомиопатия, 2025 г. (1)

Вопрос 6

Преимущественным видом хирургического лечения гипертрофической кардиомиопатии с обструкцией выносящего тракта левого желудочка является

1. **септальная миомэктомия**
2. алкогольная септальная абляция
3. имплантация кардиовертер-дефибриллятора
4. двухкамерная электрокардиостимуляция

Правильный ответ:
1 - септальная миомэктомия

ОБОСНОВАНИЕ

Редукция МЖП осуществляется с помощью септальной миоэктомии (СМЭ) – хирургической миэктомии по Моррою (Morrow) в условиях искусственного кровообращения.

Клинические рекомендации Минздрава России. Гипертрофическая кардиомиопатия, 2025 г. (1)

Вопрос 7

Альтернативным методом хирургического лечения гипертрофической кардиомиопатии с обструкцией выносящего тракта левого желудочка является

1. двухкамерная электрокардиостимуляция
2. имплантация ИКД
3. септальная миомэктомия
4. **алкогольная септальная абляция**

Правильный ответ:
4 - алкогольная септальная абляция

ОБОСНОВАНИЕ

Таким образом, ЭСА также может быть рассмотрена как альтернативная опция у пациентов с «тонкой» перегородкой.

(ЭСА – этаноловая септальная аблация (06.ЕБГ.13.001.006 Спиртовая септальная абляция эндоваскулярным доступом).

Клинические рекомендации Минздрава России. Гипертрофическая кардиомиопатия, 2025 г. (1)

Вопрос 8

Основной группой препаратов, рекомендованной к терапии при гипертрофической кардиомиопатии, являются

1. **β-адреноблокаторы**
2. ингибиторы АПФ
3. сердечные гликозиды
4. диуретики

Правильный ответ:
1 - β-адреноблокаторы

ОБОСНОВАНИЕ

Рекомендуется рассмотреть возможность назначения бета-адреноблокаторов или верапамила**, асимптомным взрослым с обструкцией ВТЛЖ (покоя или индуцируемой) для снижения ГД в ВТЛЖ.

Клинические рекомендации Минздрава России. Гипертрофическая кардиомиопатия, 2025 г. (1)

Вопрос 9

Пациентам с ГКМП и обструкцией ВТЛЖ не рекомендуется применение

1. верапамила
2. карведилола
3. амиодарона
4. **органических нитратов**

Правильный ответ:
4 - органических нитратов

ОБОСНОВАНИЕ

Пациентам с ГКМП и обструкцией ВТЛЖ (покоя или индуцируемой) не рекомендуется применение органических нитратов и ингибиторов фосфодиэстеразы.

Клинические рекомендации Минздрава России. Гипертрофическая кардиомиопатия, 2025 г. (1)

Вопрос 10

При невозможности назначения β-блокаторов, следует использовать

1. **антагонисты кальция (верапамил)**
2. диуретики (фуросемид)
3. антагонисты минералкортикоидных рецепторов (спиронолактон)
4. ингибиторы АПФ (эналаприл)

Правильный ответ:
1 - антагонисты кальция (верапамил)

ОБОСНОВАНИЕ

Верапамил** с подбором максимальной переносимой дозы рекомендуется тем пациентам с обструкцией ВТЛЖ (покоя или индуцируемой), которые не переносят бета-адреноблокаторы или имеют противопоказания к их назначению.

Клинические рекомендации Минздрава России. Гипертрофическая кардиомиопатия, 2025 г. (1)

4. Вариатив

Вопрос 11

У родственников первой линии родства старше 20 лет рекомендовано проводить обследование с ЭКГ и ЭхоКГ каждые

1. 10 лет
2. 7-10 лет
3. 6 месяцев
4. **2-5 лет**

Правильный ответ:
4 - 2-5 лет

ОБОСНОВАНИЕ

Если генетический скрининг пробанду с ГКМП не проводился, клиническое обследование с ЭКГ и ЭХОКГ рекомендуется для родственников первой степени родства каждые 2-5 лет (или 6-12 месяцев, если имеются диагностически незначимые аномалии).

Клинические рекомендации Минздрава России. Гипертрофическая кардиомиопатия, 2025 г. (1)

Вопрос 12

По шкале _____ рассчитывают риск внезапной сердечной смерти

1. CRUSADE
2. **HCMRiskSCD**
3. Euro SCORE II
4. GRACE

Правильный ответ:
2 - HCMRiskSCD

ОБОСНОВАНИЕ

Шкала HCM Risk-SCD рекомендуется в качестве метода оценки риска внезапной смерти в течение 5 лет для пациентов с ГКМП ≥ 16 лет без случаев реанимации после эпизодов ЖТ/ФЖ или спонтанной устойчивой ЖТ с потерей сознания или гемодинамическими нарушениями.

Клинические рекомендации Минздрава России. Гипертрофическая кардиомиопатия, 2025 г. (1)